

APPAREIL CARDIO-VASCULAIRE

QCM 1

Concernant les cavités cardiaques, indiquez la ou les proposition(s) exacte(s)

- A. Les oreillettes servent à l'admission du sang des vaisseaux
- B. Les oreillettes servent à l'émission du sang dans les vaisseaux
- C. Les ventricules servent à l'admission du sang des vaisseaux
- D. Les ventricules servent à l'émission du sang dans les vaisseaux

QCM 2

Concernant l'artère coronaire gauche, indiquez la ou les proposition(s) exacte(s)

- A. L'artère coronaire gauche passe entre le tronc pulmonaire et l'auricule gauche
- B. Elle chemine dans le sillon atrio-ventriculaire gauche
- C. Elle donne une artère interventriculaire postérieure
- D. Elle donne une artère circonflexe
- E. Elle donne une artère marginale pour le bord gauche

QCM 3

Concernant l'innervation du cœur, indiquez la ou les proposition(s) exacte(s)

- A. L'innervation du cœur est exclusivement intrinsèque de par le système autonome
- B. Le nœud d'Aschoff-Tawara correspond au nœud atrio-ventriculaire
- C. Du nœud sino-atrial part le faisceau de His
- D. Le faisceau de His chemine dans le septum interventriculaire
- E. Le faisceau de His se divise en deux branches destinées à chacun des ventricules

QCM 4

Concernant le cœur, indiquez la ou les proposition(s) exacte(s)

- A. La base du cœur repose sur le diaphragme
- B. L'ostium aortique possède trois valves : antérieure, postérieure gauche et postérieure droite
- C. L'artère coronaire gauche chemine dans le sillon interventriculaire antérieur
- D. La branche droite du faisceau de His chemine dans la bandelette ansiforme
- E. Les ostia veineux de l'atrium droit sont chacun obturés d'une valve

QCM 5

Concernant le cœur, indiquez la ou les proposition(s) exacte(s)

- A. Sa base correspond à sa face inférieure
- B. Le drainage veineux du ventricule droit s'effectue par la grande veine coronaire
- C. Le septum atrio-ventriculaire accole le ventricule droit à l'atrium gauche
- D. Le nœud sinusal se prolonge par le faisceau de His
- E. Il est en rapport avec l'œsophage thoracique

QCM 6

Concernant le cœur, indiquez la ou les proposition(s) exacte(s)

- A. Il présente trois faces : antérieure, latérale droite et diaphragmatique
- B. Le cœur droit collecte le sang hypo-oxygéné
- C. Les cordages permettent d'éviter un reflux sanguin vers les oreillettes lors de la contraction des ventricules
- D. La lame pariétale du péricarde séreux tapisse la face interne du péricarde fibreux
- E. La valvule tricuspide est munie de trois valves

QCM 7

Concernant les gros vaisseaux, indiquez la ou les proposition(s) exacte(s)

- A. L'aorte descendante donne des collatérales pariétales et viscérales
- B. L'aorte thoracique descendante appartient au médiastin postérieur
- C. Le canal thoracique décrit un trajet ascendant dans l'espace médiastinal postérieur et se jette dans le système cave au niveau du confluent de Pirogoff gauche
- D. Un tronc veineux brachio-céphalique résulte de l'union d'une veine jugulaire externe et d'une veine subclavière
- E. L'aorte thoracique se termine en se divisant en artères iliaques communes droite et gauche

QCM 8

Concernant les gros vaisseaux, indiquez la ou les proposition(s) exacte(s)

- A. Les artères coronaires naissent de la portion initiale dilatée de l'aorte
- B. Les branches des troncs supra-aortiques assurent la vascularisation de l'ensemble de la tête, des membres supérieurs et du thorax
- C. Le nerf récurrent gauche décrit une crosse de dehors en dedans sous l'artère subclavière gauche
- D. Aucune de ces réponses n'est vraie

QCM 9

Concernant le cœur, indiquez la ou les proposition(s) exacte(s)

- A. L'orifice auriculo-ventriculaire gauche est fermé par la valve mitrale
- B. La pointe du cœur est en regard du 4^{ème} espace intercostal
- C. A la face postérieure de l'oreillette gauche, on retrouve une dépression correspondant à l'empreinte de la trachée
- D. La face antérieure du cœur regarde en haut, à droite et en avant

QCM 10

Concernant la vascularisation et l'innervation du cœur, indiquez la ou les proposition(s) exacte(s)

- A. L'artère coronaire gauche contourne le tronc pulmonaire gauche par la droite
- B. La grande veine coronaire chemine dans le sillon interventriculaire antérieur
- C. La crosse de l'aorte a une courbure à concavité inférieure qui embrasse le pédicule pulmonaire
- D. L'aorte descendante naît en regard de T5-T6
- E. Le nœud sinusal est localisé dans la paroi de l'oreillette droite près du sinus coronaire

QCM 11

Concernant la structure externe du cœur, indiquez la ou les proposition(s) exacte(s)

- A. Le cœur est orienté en bas, en avant et à gauche
- B. Il présente 4 faces : une latérale droite, une antérieure, une postérieure et une inférieure
- C. L'aorte naît en avant et à gauche de l'artère pulmonaire
- D. Il est en rapport avec la face ventrale de l'œsophage
- E. Auricule et atrium sont synonymes

QCM 12

Concernant la structure interne du cœur, indiquez la ou les proposition(s) exacte(s)

- A. La veine cave supérieure s'abouche dans l'oreillette droite via une valvule
- B. Les cordages de premier ordre s'insèrent sur le bord libre d'une valvule
- C. Le septum inter-atrio-ventriculaire accole le ventricule gauche à l'oreillette droite
- D. La cloison interventriculaire est convexe vers la gauche
- E. La valvule aortique présente une valve antérieure

QCM 13

Concernant la vascularisation du cœur, indiquez la ou les proposition(s) exacte(s)

- A. Les artères coronaires droite et gauche sont les premières collatérales de l'aorte thoracique.
- B. L'artère circonflexe chemine dans le sillon atrio-ventriculaire antérieur
- C. L'interventriculaire postérieure contourne la pointe du cœur dans son trajet
- D. La grande veine coronaire est satellite dans son trajet de l'artère interventriculaire postérieure
- E. Les coronaires cheminent au sein de l'endocarde

QCM 14

Concernant l'innervation du cœur, indiquez la ou les proposition(s) exacte(s)

- A. Le nœud sinusal est compris dans la paroi de l'oreillette gauche
- B. Le nœud sinusal est tributaire de l'artère coronaire droite
- C. La branche droite du faisceau de His emprunte la bandelette ansiforme
- D. Les afférences nerveuses autonomes sympathiques ralentissent la fréquence cardiaque
- E. Le système nerveux cardiaque intrinsèque est modulé par le système nerveux cardiaque extrinsèque

QCM 15

Concernant la vascularisation du cœur, indiquez la ou les proposition(s) exacte(s)

- A. L'artère coronaire gauche naît de la face gauche de l'aorte
- B. L'artère coronaire droite se termine en artère interventriculaire postérieure et en artère circonflexe
- C. Le nœud sinusal est toujours vascularisé par l'artère coronaire droite
- D. L'artère coronaire droite vascularise la partie postérieure de la cloison interventriculaire.
- E. Le sinus coronaire est situé dans le sillon auriculo-ventriculaire droit

QCM 16

Concernant le cœur, indiquez la ou les proposition(s) exacte(s)

- A. Sa base regarde en bas, en arrière à gauche
- B. Sa pointe est en regard du 6^{ème} espace intercostal
- C. Le cœur repose sur la foliole antérieure du diaphragme
- D. À son origine, le tronc pulmonaire est antérieur à l'aorte
- E. Le ventricule droit est plus épais que le gauche

QCM 17

Concernant l'anatomie interne du cœur, indiquez la ou les proposition(s) exacte(s)

- A. La valvule mitrale est constituée de 3 valves
- B. Le ventricule droit est formé de 3 parois
- C. Les colonnes charnues de 3^{ème} ordre voient le départ des cordages
- D. L'orifice pulmonaire comporte deux valvules postérieures
- E. L'orifice aortique est formé de valvules antérieure droite, antérieure gauche et postérieure

QCM 18

Concernant la vascularisation du cœur, indiquez la ou les proposition(s) exacte(s)

- A. Les coronaires naissent au niveau du sinus de Valsalva
- B. La coronaire gauche se termine à la face antérieure du cœur
- C. L'artère circonflexe naît de la coronaire droite
- D. La veine coronaire droite se termine à la face inférieure du cœur

QCM 19

Concernant l'innervation du cœur, indiquez la ou les proposition(s) exacte(s)

- A. Il existe un système intrinsèque et un système extrinsèque
- B. Le nœud sinusal est situé dans la partie antérieure du cœur
- C. Le nœud atrio-ventriculaire se poursuit par le faisceau de His droit
- D. Le tronc commun du faisceau de His se divise en 2 branches : supérieure et inférieure
- E. Le tronc commun du faisceau de His se propage dans la face supérieure du ventricule droit

QCM 20

Concernant l'aorte thoracique, indiquez la ou les proposition(s) exacte(s)

- A. Sa portion ascendante se dirige en haut, en avant et à droite
- B. L'arc aortique admet une double concavité : inférieure et droite
- C. La crosse de l'aorte donne d'arrière en avant : subclavière gauche, carotide commune gauche et tronc artériel brachio-céphalique
- D. L'aorte thoracique descendante naît en T4-T5 et se termine en T12
- E. L'aorte thoracique donne des artères intercostales postérieures, bronchiques et péricardiques

QCM 21

Concernant les orifices du cœur, indiquez la ou les proposition(s) exacte(s)

- A. La valvule tricuspide, munie de trois valves, relie le ventricule à l'oreillette gauche
- B. Les valves des valvules auriculo-ventriculaires sont relié aux piliers des oreillettes par les cordages
- C. Le sinus coronaire s'ouvre dans l'oreillette droite
- D. Les valves sigmoïdes sont formées de trois valvules en « nids de pigeon »
- E. La veine cave inférieure s'ouvre dans l'oreillette droite par une valvule

QCM 22

Concernant le cœur, indiquez la ou les proposition(s) exacte(s)

- A. La veine subclavière droite naît du tronc veineux brachio céphalique droit.
- B. Le cœur a une base et 3 faces : antérieure (sterno costale), inférieure (diaphragmatique) et latérale gauche (pulmonaire).
- C. La crosse de l'aorte donne 3 troncs principaux d'avant en arrière : SCG, CCG et TABC
- D. Le nerf récurrent droit passe en dessous de la crosse de l'aorte.
- E. Les nerfs phréniques passent en avant des gros vaisseaux et se retrouvent donc en avant des troncs veineux.

QCM 23

Concernant le cœur, indiquez la ou les proposition(s) exacte(s)

- A. Le cœur est situé dans le médiastin inférieur et repose par sa base sur le diaphragme
- B. L'orifice aortique possède 2 valvules postérieures
- C. La paroi médiale de l'atrium droit correspond au septum interatrial et est marquée par la fosse ovale
- D. Le bord libre d'une valve atrio-ventriculaire est amarré aux colonnes charnues de 1^{er} ordre par des cordages de 2^{ème} ordre
- E. Le péricarde séreux constitue une cavité virtuelle qui comprend un canal entre les pédicules veineux et artériels, le sinus transverse, où l'on passe aisément un doigt
- F. L'artère coronaire gauche chemine en avant du tronc pulmonaire puis dans le sillon interventriculaire antérieur
- G. Les nerfs cardiaques permettent l'automatisme du cœur en transmettant l'influx via le nœud sinusal

QCM 24

Concernant le cœur, indiquez la ou les proposition(s) exacte(s)

- A. Le cœur est un organe situé dans le médiastin antérieur.
- B. L'axe du cœur est toujours orienté en bas, en avant et à gauche.
- C. Une valve tricuspide sépare l'atrium gauche du ventricule gauche.
- D. La coronaire droite chemine le long du sillon interventriculaire postérieur avant de s'anastomoser avec l'artère interventriculaire antérieure.
- E. Les artères du cœur droit se jettent dans le confluent principal du cœur : le sinus coronaire.
- F. Le nœud atrio-ventriculaire est plaqué contre le septum inter-atrial dans l'atrium droit.

QCM 25

Concernant le cœur, indiquez la ou les proposition(s) exacte(s)

- A. La valvule tricuspide est située entre l'oreillette gauche et le ventricule gauche. Elle est constituée de trois valves.
- B. La valve tricuspide est située entre l'oreillette droite et le ventricule droit. Elle est constituée de trois valves.
- C. Les cordages sont des attaches tendues depuis la valvule jusqu'à des structures musculaires ventriculaires.
- D. Le nœud de Keith et Flack est situé en inter-ventriculaire.
- E. Les veines pulmonaires sont les seules veines à transporter du sang artériel.

QCM 26

Concernant la vascularisation et l'innervation du cœur, indiquez la ou les proposition(s) exacte(s)

- A. L'artère coronaire gauche se termine en 3 artères
- B. La grande veine coronaire chemine dans le sillon interventriculaire antérieur
- C. Les nerfs cardiaques appartiennent au système nerveux extrinsèque
- D. L'aorte descendante naît en regard de T5
- E. Le nœud sinusal est localisé dans la paroi de l'oreillette droite près du sinus coronaire

QCM 27

Concernant la structure du cœur, indiquez la ou les proposition(s) exacte(s)

- A. Le squelette fibreux du cœur est formé par 3 zones fibreuses : l'anneau mitral, l'anneau tricuspide et la partie fibreuse du septum interventriculaire
- B. Il existe deux valvules sigmoïdes pulmonaires antérieures
- C. Le septum interventriculaire décrit longitudinalement une courbe concave à droite pour l'orifice aortique
- D. Des cordages de 1^{er} ordre peuvent s'insérer sur le bord libre d'une cuspide
- E. Le septum auriculo-ventriculaire jouxte l'oreillette droite et le ventricule gauche

QCM 28

Concernant la vascularisation du cœur, indiquez la ou les proposition(s) exacte(s)

- A. La circulation coronaire s'exécute durant la phase de remplissage cardiaque (diastole)
- B. L'artère coronaire gauche ne donne aucune collatérale
- C. La 1^{ère} septale antérieure vascularise en grande partie le faisceau de His
- D. La coronaire gauche se perd à la face inférieure du cœur par l'artère atrio-ventriculaire
- E. Le nœud sinusal est sous dépendance de l'artère coronaire droite

QCM 29

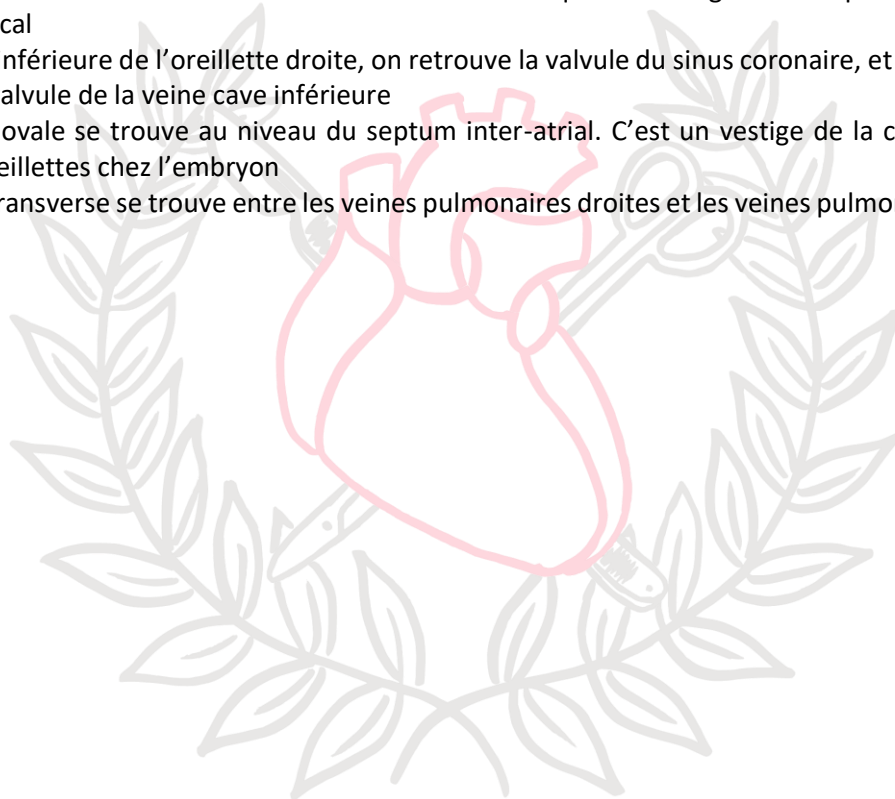
Concernant l'innervation du cœur, indiquez la ou les proposition(s) exacte(s)

- A. Les nerfs cardiaques forment un plexus entre l'aorte et le tronc pulmonaire, en dedans du ligament artériel
- B. Le système nerveux extrinsèque du cœur module uniquement l'activité ventriculonectrice
- C. Le faisceau de His n'existe que dans la portion interventriculaire du septum

QCM 30

Concernant le cœur, indiquez la ou les proposition(s) exacte(s)

- A. L'apex cardiaque est formé par le ventricule gauche
- B. L'atrium droit est ovoïde dans un axe horizontal tandis que l'atrium gauche est plutôt ovoïde dans un axe vertical
- C. À la face inférieure de l'oreillette droite, on retrouve la valvule du sinus coronaire, et en avant et en dedans, la valvule de la veine cave inférieure
- D. La fosse ovale se trouve au niveau du septum inter-atrial. C'est un vestige de la communication entre les oreillettes chez l'embryon
- E. Le sinus transverse se trouve entre les veines pulmonaires droites et les veines pulmonaires gauches



LABORATOIRE
D'ANATOMIE

CORRECTION

1	AD
2	AD
3	BDE
4	D
5	E
6	BCD
7	ABC
8	AB
9	AD
10	BC
11	AD
12	C
13	A
14	BCE
15	AD
16	CD
17	DE
18	ABD
19	A
20	ABCDE
21	CDE
22	B
23	CE
24	F
25	BCE
26	BC
27	E
28	AE
29	A
30	AD

